NOV 22 1894

Untersuchungen

über

die Absonderung des Cervicalsecretes.

Inaugural-Dissertation

zur

Erlangung der Doctorwürde

einer hohen medicinischen Facultät

zu

Heidelberg

vorgelegt von

Arnold Baerwald,
approb. Arzt aus Frankfurt a. Main.

Referent: **Hofrath Prof. Dr. Kehrer.** Dekan: **Prof. Dr. Vierordt.**

Frankfurt a. M.
Druck von Kumpf & Reis.
1893.

Untersuchungen

über

die Absonderung des Cervicalsecretes.

Inaugural-Dissertation

zur

Erlangung der Doctorwürde

einer hohen medicinischen Facultät

zu

Heidelberg

vorgelegt von

Arnold Baerwald,
approb. Arzt aus Frankfurt a. Main.

Referent: **Hofrath Prof. Dr. Kehrer.** Dekan: **Prof. Dr. Vierordt.**

Frankfurt a. M.
Druck von Kumpf & Reis.
1893.

176936

STANFORD LIBRARY

Meinem Vater

zu seinem 25jährigen Amtsjubiläum

gewidmet.

Bei der Wichtigkeit, welche das Sekret des Gebärmutterhalses für Vorgänge sowohl ausserhalb, als innerhalb der Menstruation, der Gravidität, des Puerperimus und ferner bei Erkrankungen dieses Theiles der Gebärmutter, der Endometritis cervicalis, der Erosion der Portio vaginalis besitzt, muss es wunderbar erscheinen, dass über die Art und Weise des Vorgangs der Absonderung desselben genauere Angaben bis jetzt fehlen. Auch vom Standpunkte des rein physiologischen Interesses, welches die Erforschung der Absonderungsvorgänge bietet, ist es zu verwundern, dass die hervorragenden Forscher, welche unserer Kenntniss auf diesem Gebiete weit gefördert haben, gerade an der secernirenden Thätigkeit der Cervicalschleimhaut vorüber gegangen sind, obgleich dieselbe vermöge ihres Reichthums an Drüsen einfachster Bauart für derartige Untersuchungen ein durchaus gutes Object darbietet.

In den Handbüchern der Physiologie, welche ich einsehen konnte, ist der beregte Gegenstand stiefmütterlich behandelt; entweder ist garnichts oder nur ungenaues darüber erwähnt.

Genauere Angaben finden sich in Spezial-Monographieen, so bei Lott*). Er sagt: durch die Wülste, die Palmae plicatae, wird die Oberfläche der Schleimhaut vergrössert und in ein System verschieden geformter Buchten getheilt, deren Aufgabe es ist, die Sekretion jenes bekannten, namentlich während der Schwangerschaft in grösserer Menge erscheinenden, zähen Cervicalschleimes zu begünstigen, denn es kann wohl kaum mehr einem Zweifel unterliegen, dass dieses nicht nur von den Cervicaldrüsen, sondern gleichmässig von der ganzen Canalschleimhaut abgesondert wird.

Sinéty**) hat an einzelnen Schleim- oder Becherzellen beobachtet, dass sie aus ihrer Mündung Schleim ergossen. Sie sondern nach seiner Ansicht den charakteristischen, vom Uterus-Schleim zu unterscheidenden Cervicalschleim ab.

Hofmeier***) beobachtete an zahlreichen Durch-

*) Lott. Zur Anatomie und Physiologie des Cervix uteri. Erlangen 1872.

**) Sinéty. Manuel pratique de gynécologie. Paris 1879 und Gazette medicale de Paris 1875. Sur l'épithelium de l'Uterus.

***) Hofmeier. Das untere Uterinsegment in anatomischer und physiologischer Beziehung in Schröder's: Der schwangere und kreissende Uterus. Bonn 1886.

schnitten durch die gefrorenen Leichen von Schwangeren, dass während der Schwangerschaft der Cervix bis zum Beginn der Geburt mit zähem glasigen Schleim angefüllt ist.

Wie wir aus der angeführten Litteratur ersehen, sind die Angaben über die Absonderung des Cervicalschleims erstens spärlich, und zweitens ist die Frage woher stammt das Cervicalsecret — sind die Cervicaldrüsen die secernirenden Organe, oder ist ausser diesen auch noch die übrige Schleimhaut an der Absonderung betheiligt und bejahenden Falles welche Elemente derselben sind bei der Absonderung betheiligt, und zweitens, wie geht der Absonderungsprozess in den einzelnen Elementen vor sich, d. h., welche Veränderungen erleiden dabei die Elemente — noch nicht sicher beantwortet.

Die bisher aufgestellten Behauptungen sind noch nicht durch klare mikroskopische Befunde erhärtet.

Daher erschien es dem Verfasser der Mühe zu lohnen, der Frage über die Herkunft des Cervicalsecretes an der Hand histologischer Untersuchungen näher zu treten.

Das Cervicalsecret ist ein Produkt der Schleimhaut des Cervicalkanals und zwar der Epithelschicht desselben — somit ist es geboten, ihre Zusammensetzung näher zu verfolgen.

Ueber die Histologie der Schleimhaut des Gebärmutterhalskanals sind zahlreiche fleissige Untersuchungen

angestellt worden. Die verschiedenen Beobachter kommen jedoch zu keinem bis ins Détail übereinstimmenden Resultat.

Ueber die Portio vaginalis steht bei allem fest, dass sie eine dicke Plattenepithelschicht trägt, ähnlich derjenigen der Epidermis, welche sich scharf gegen das Cylinderepithel des Cervicalkanals absetzt. Je nach dem Alter des Individuums liegt die Grenze höher oder tiefer und zwar je höher, je jünger das Individuum gewesen.

Ueber das Vorkommen von Drüsen im Bereich der Portio gehen die Angaben auch auseinander.

E Wagner*) beschreibt lange, manchmal auch verzweigte Röhren, sogenannte Drüsenschläuche an der Portio. Cornil**) hat kurze, mehr acinöse Formen beobachtet, Klotz unterscheidet drüsenreiche und drüsenarme Portiones. C. Ruge und J. Veit***) schliessen sich den Beobachtungen von Friedländer [1]) an, der bei Erwachsenen nur vereinzelte Drüsen von Flaschen-, oder Ballongestalt mit Cylinder-Epithel ausgekleidet fand, aber alle diese für pathologisch hält.

---

*) Wagner. Arch. f. physiol. Heilkunde. Bd. XV. Beitr z. norm. u. path. Anat. d. Portio vaginalis.

**) Cornil. Journal de l'Anat. et de la Physiol. Paris 1864. Recherches de la structure de la muqueuse du col uterin à l'état normal.

***) C. Ruge u. J. Veit. Zur Pathologie d. Vaginalportion. Ztschr. f. Gynäk. u. Geburtsh. Bd. II.

[1]) Friedländer. Physiol. - anatom. Untersuchungen über den Uterus. Leipzig 1870.

Das Resultat der verschiedenen Untersuchungen über die Schleimhaut des Cervix selbst ist, dass dieselbe ausgezeichnet ist durch ein System von grösseren oder kleineren länglichen Wülsten, den Palmae plicatae, die, wie Möhricke*) angiebt, als einfache Verdickungen der Mucosa anzusehen sind. Bei jugendlichen Individuen und solchen, die noch nicht entbunden haben, verlaufen die palmae regelmässig — ja aus den langgestreckten palmae können, wie Wagner beobachtet hat, unregelmässige papillenähnliche Körper wohl durch Schrumpfung werden.

Das Epithel, mit welchem die Cervicalkanal-Schleimhaut ausgekleidet ist, ist durchweg ein einschichtiges, cylindrisches. Von Untersuchern wie Friedländer, Kundrat [1]) wurden Cilien beobachtet; Lott, Frei [2]), Sinéty, Wyder [3]), Möhricke leugnen dieselben. Wyder giebt auf Grund eingehender Untersuchungen an, dass die Mucosa uteri im Kindesalter überhaupt nicht flimmert, sondern erst nach Eintritt der Geschlechtsreife.

Die Epithelien des Mutterhalses sind bedeutend länger als die des Körpers und von wechselnder Gestalt, bald sind sie pallisadenförmig, bald flaschenförmig, bald

*) Möhricke. Die Uterusschleimhaut in den verschiedenen Altersperioden. Ztschr. f. Geb. u. Gynäkol. Bd. 7.

[1]) Kundrat. Stricker's med. Jahrbücher. Wien 1873. Untersuchungen über die Uterusschleimhaut.

[2]) Frei. Handbuch d. Histol. d. Mensch.

[3]) Wyder. Archiv f. Gynäkologie. Bd. XIII. Heft I. Beitr. z. norm. u. pathol. Histologie d. menschl. Uterusschleimhaut.

cylindrisch. Zwischen grösseren sind kleinere gesehen worden, die wohl mit Recht als junger Nachwuchs angesprochen wurden. Die Form der einzelnen Epithelzellen bildet sich wahrscheinlich durch gegenseitigen Druck. Das Protoplasma desselben ist körnig. Der immer nur in der Einzahl vorhandene Kern ist oval, granulirt, und von ziemlicher Grösse. Er liegt im unteren Drittel der Zelle und um ihn ist der Zellleib etwas aufgetrieben. Das Epithel ist nicht überall gleich hoch. In den durch die Palmae plicatae erzeugten Buchten, ferner in den Drüsen und Naboth'schen Eiern erscheint es etwas kleiner. Das Epithel überkleidet die ganze Schleimhaut des Cervicalkanals und setzt sich fort bis in die sogenannten Cervicaldrüsen.

Ueber diese Drüsen gelangen die verschiedenen Beobachter zu verschiedenen Resultaten. Es würde zu weit führen, die einzelnen Autoren hier zu nennen. Nur Möhrickes Befunde seien angegeben, die sich den von Sinéty gemachten anschliessen, nach welchen schon ein jeder Uterus Neugeborener eine grössere, oder geringere Anzahl Drüsen enthält. Sie stellen im Cervix entweder einfache Hohlkugeln dar, die mit einem weiten Ausführungsgang münden, oder sie haben eine flaschenförmige Gestalt; ihre Mündung ist etwas verengt. Durch einspringende Leistchen und Papillen bekommen sie einen acinösen Charakter. Sie werden sowohl auf der Höhe der Falten, als auch in den Buchten angetroffen; gegen das untere Ende des Cervix nehmen sie bedeutend an Zahl ab; sie verlaufen etwas schief zur Oberfläche. Neuere

Untersuchungen von Th. Landau und Abel*) bestätigen im wesentlichen Möhrickes Beobachtungen.

Die Epithelzellen, welche die Drüsen des Cervicalkanals auskleiden, differiren in einem Punkte von denjenigen ausserhalb der Drüsen. Man trifft nämlich in den letzteren sogenannte Schleim- oder Becherzellen. Friedländer hat sie zuerst an kindlichen Cervices beschrieben; Lott fand sie denn auch bei Erwachsenen, ebenso Wyder; sie unterscheiden sich nach der Darstellung des letzteren nicht von den Becherzellen anderer Schleimhäute. Möhricke fand in den Cervicaldrüsen neben den Epithel auch Schleimzellen eingestreut. Er giebt an, eben durch das Vorkommen von Schleimzellen, welche den Drüsen des Corpus fehlten, unterscheiden sich diese von denen des Cervix.

Soweit die seitherigen Beobachtungen.

Bei meinen Untersuchungen ging ich von der Ansicht aus, dass nur dann die am meisten zutreffenden und den im Leben vorhandenen Zuständen am ehesten entsprechenden Resultate zu erlangen seien, wenn die Möglichkeit vorliegt, dieselben an lebendfrischen Objecten vorzunehmen. Nun ist es schwierig, normale menschliche Cervices rasch nach dem Tode durch die Sektion zu gewinnen, da solche meistens erst 24 Stunden post mortem ausgeführt werden, zu einer Zeit, wo postmortale Ver-

*) Th. Landau u. Abel. Archiv f. Gynäkol. Band 38. Beiträge zur normalen und pathol. Anatomie des Gebärmutterhalses.

änderungen schon zu sehr stattgefunden haben. Um die Fehlerquellen zu vermeiden, welche auf solche Art gewonnene Präparate bieten, habe ich auf das Thier zurückgegriffen und mich dabei für das Kalb entschieden, erstens weil mir daran lag eine Schleimhaut zu untersuchen, die noch nicht durch Vorgänge wie Menstruation oder Gravidität irgendwie in ihrem Bau verändert ist, und zweitens weil die Schleimabsonderung aus dem Gebärmutterhals beim Kalbe reichlich ist. Sofort nach der Abtödtung des Thieres und Herausnahme des Organs wurde der Cervix in kleine bis 2 cm dicke Querschnitte zerlegt und in die bereit gehaltenen Härtungsflüssigkeiten — Müller'sche Flüssigkeit oder Alkohol — eingelegt. Ausserdem wurden die Untersuchungen an so früh als möglich der Leiche entnommenen kindlichen und jungfräulichen Cervices unternommen. Einen Cervix von einer Schwangeren hatte ich leider nicht Gelegenheit zu untersuchen. Es wurden nun die genügend gehärteten Stücke in Celloidin eingelegt und dann mit dem Mikrotom in möglichst feine Schnitte zerlegt.

Vermittelst einer ziemlichen Zahl von Farbstoffen wurden die Präparate, zunächst um den Bau des Epithels zu studiren, gefärbt. Es stellte sich dabei heraus, dass Präparate, die mit Hämatoxylin und Eosin tingirt waren, die schönsten Bilder lieferten. Was ich fand, bestätigt in Bezug auf Bau und Anordnung der Epithelzellen die Angaben früherer Untersucher. Nur in einem Punkte muss ich auf Grund meiner Präparate anderer Ansicht

sein — Becherzellen fand ich in der Cervicalschleimhaut ausserhalb der Drüsen überhaupt nicht, weder beim Kalb noch beim Menschen. In der Schleimhaut der Drüsen, welche nur als einfache Einstülpungen des Epithels aufgefasst werden können und die beim Kinde eine flache hohlkugelförmige, bei älteren Individuen eine mehr längliche, hie und da auch verästelte, acinöse Form haben, gelang es in einigen — nicht häufigen — Fällen und zwar öfters noch beim Thier, als beim Menschen, Becherzellen zu finden; sie lagen eingekeilt zwischen den übrigen Cylinderepithelien und stets am sogenannten Fundus der Drüse. Der Inhalt dieser Becherzellen hatte eine körnige Beschaffenheit und war in dem vacuolenartigen Raume an dem freien breiten Ende nach dem Drüsenlumen zu angesammelt. Die Zellen waren buchtig aufgetrieben, der Kern und etwas umgebendes Protoplasma nach dem spitzen Ende der Zelle verdrängt. Trotz eifrigen Suchens ist es mir nicht gelungen, eine Becherzelle gerade in dem Moment anzutreffen, in welchem sie ihren Inhalt aus dem Lumen als sogenannte Schleimkugel entleerte. Unabhängig von den Zellen, denen sie ihren Ursprung verdanken, fand ich im freien Lumen einzelner Drüsen Kugeln, die durch ihre körnige Beschaffenheit an den Inhalt in dem bauchigen Theil der Becherzellen erinnerten und daher wohl mit Recht als Schleimkugeln zu bezeichnen sind.

Nachdem ich nur eine so geringe Zahl solcher Schleim- oder Becherzellen hatte finden können, musste ich mir sagen: der Cervicalschleim kann nur zu ganz

geringem Theile diesen Elementen seinen Ursprung verdanken und es handelte sich nun darum, zu sehen, wie weit andere Elemente bei der Absonderung betheiligt sind. Eine solche Frage kann man, soll sie auf histologischem Wege entschieden werden, offenbar nur mittelst einer Färbemethode lösen. Nach vielen vergeblichen Versuchen mit einer grossen Zahl von Farbstoffen wurde ich durch Herrn Prof. Weigert auf einen seither in der Histologie noch wenig verwertheten basischen Farbstoff — das Thionin aufmerksam gemacht — welches von Hoyer*) empfohlen wurde. Vermittelst des Thionins erhielt Hoyer auch bei Anwendung von verdünnten Lösungen eine gegen Alkohol sehr widerstandsfähige Tinction des Mucins und ferner durch eine auffällige Meta chromasie eine höchst charakteristische Mucinreaktion. Das Thionin**), ein schwefelhaltiges Indamin, seiner Zusammensetzung nach mit dem Methylenblau nahe verwandt, hat die Formel

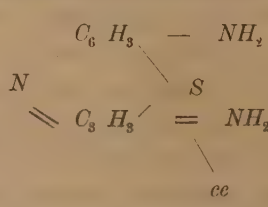

Die von Hoyer im Laufe seiner Untersuchungen

*) Hoyer. Ueber den Nachweis des Mucins mittelst der Färbemethode. Archiv. f. mikrosc. Anatomie. Bd. XXXVI.

**) Aug. Bernthsen. Studien in der Methylenblaugruppe. Liebigs Analen d. Chemie. Bd. 230. 1888. Seite 73—211.

herausgebildete Methode, welche ihm die zuverlässigsten Resultate geliefert hat und nach welcher ich auch vorging, ist die folgende. Die den frisch getödteten Thieren entnommenen Organe wurden in 2—3 cm hohe Stücke geschnitten und 6 Stunden einer 5% (nahezu gesättigten) wässerigen Sublimatlösung in dunklem Glase ausgesetzt und danach für je 24 Stunden nach einander in 70%, 80%, 90%, 96% und dann in absoluten Alkohol entwässert — darauf wurden die Präparate in Celloidin eingebettet und alsdann mit dem Mikrotom in möglichst feine Schnitte zerlegt. Hoyer empfiehlt zwar Einbettung in Paraffin; ich konnte jedoch auch bei der viel einfacheren Celloidin-Methode schöne Bilder erzielen. Die Schnitte wurden sodann auf dem Objectträger, auf welchem die ganze folgende Procedur vorgenommen wurde, mit einigen Tropfen einer starken Sublimat-Lösung beträufelt, danach mit Alkohol abgespült und nun gefärbt. Die Farblösungen wurden stets frisch hergestellt. Zu diesem Zwecke fertigte ich mir eine concentrirte Solution des Farbstoffes in kochendem Wasser. Von dieser Lösung wurden auf 5 ccm destillirtes Wasser 2 Tropfen genommen und in dieser starken Verdünnung die Schnitte dann 5—15 Minuten gefärbt. Es folgt dann noch Abspülen mit 80% Alkohol, Aufhellem in Cedern- oder Origanum-Oel oder Xylol und Einbetten in Canada-Balsam.

Betrachtet man einen derartig behandelten Schnitt bei schwacher Vergrösserung, so fällt vor allem die schöne Blaufärbung des Präparates auf. Die Kerne sind überall

intensiv blau tingirt. Das Epithel der Schleimhaut und Drüseneinstülpungen sieht man prägnant hervortreten; schon jetzt ist besonders in dem Fundus der Drüsen eine deutliche Violettfärbung des Zelleninhaltes mit Ausnahme des Kerns zu constatiren; letzterer zeichnet sich selbst als scharf blau vor dem übrigen Violett aus. Der ganze sackförmige Fundus der Drüsen sticht durch seine Violettfärbung entschieden von den übrigen Theilen ab.

Eine stärkere Vergrösserung lässt diesen Befund deutlicher zu Tage treten. Die gesammten Epithelzellen, sowohl in, als ausserhalb der Drüsen lassen zwei sich genau von einander absetzende Zonen unterscheiden. Die eine Zone, welche von dem Lumen des Canals resp. der Drüsen abgekehrt ist, enthält den Kern in länglich ovaler Form und schön dunkelblau tingirt — und stets in der Einzahl. Die andere Zone, welche dem Lumen zugewendt ist, ist röthlich violett verfärbt und lässt bei dieser Färbung eine deutlich feine Körnelung erkennen. Während die Epithelzellen ausserhalb der Drüseneinstülpungen eine derartige Differenzirung nur kaum oder überhaupt nicht erkennen lassen (der kernfreie Theil der Zelle zeigt nur einen violetten Schimmer), gewähren die Zellen innerhalb der Drüsenschläuche ein viel charakteristischeres Bild. Da sehen wir durch die ganze Drüse hindurch, dem Lumen zugekehrt, einen röthlich-violetten breiten Saum verlaufen, der sich sehr scharf von dem um den blauen Kern liegenden Theil abhebt. Tritt diese Doppelfärbung schon am Drüsenhals augenfällig hervor,

so gelangt sie auf dem Grund der Drüse erst recht zu charakteristischem Ausdruck. Der Drüsenfundus bietet in allen Fällen, in denen die Färbung überhaupt gelungen ist, mit das günstigste Object für die Untersuchung. Man findet da oft den ganzen Fundus röthlich-violett hervortreten, sodass das ganze Lumen derart verfärbt erscheint und man dann von einem freien Lumen nichts mehr erblicken kann. In anderen Fällen ist auch im Fundus ein Lumen noch zu erkennen, dafür zeichnet sich dann aber der kernfreie Zelltheil durch die intensivste violette Tinction aus. In einer Anzahl von Präparaten waren sämmtliche Drüsen-lumina im Fundus am schärfsten, dann aber auch weiter hinauf im Drüsenhals wie ausgegossen von derart violettgefärbtem Material.

Wie sind nun diese Befunde zu deuten?

Nach den Arbeiten von Hoyer ist das Thionin im Stande das durch Sublimat fixirte Mucin in den Zellen durch eine präcise Farbenreaktion, nämlich die röthlich violette Färbung zu differenziren. Danach zeigt uns die Reaction, wo Mucin vorhanden ist, resp. wo es producirt wird, an welchen Orten mehr, an welchen weniger. Der wesentlichste Bestandtheil des Cervicalschleims ist das Mucin; wenn auch nach den Untersuchungen von Biedermann *) noch eine ganze Anzahl anderer Stoffe zusammenkommen müssen, um das fertige Secret von Schleimdrüsen zu componiren, Stoffe, für deren Analyse unsere bisherigen

*) Biedermann. Histologie und Physiologie der Schleimsecretion. Sitzungsber. d. Wien. Accademie. Bd. 24. 1885. S. 120.

Hülfsmittel unzulänglich sind, so steht doch wenigstens fest, dass Mucin dem Producte der Schleim absondernden Organe in grösseren Mengen beigemengt ist. Wenn Biedermann noch annimmt, die Färbemethode könne keinen Beweis für die Anwesenheit von Mucin sein — es müsse um gefärbt zu werden, erst gefällt sein, so ist diese Annahme durch Hoyers Arbeit widerlegt, der auch das Postulat, der vorherigen Fällung des Mucins erfüllt hat.

Es ist sonach die Metachromasie, wie sie durch die Einwirkung des Thionins sich uns präsentirt, im Stande, auf die Frage, woher stammt das Cervicalsecret, eine exacte Antwort zu geben.

Die Mucinreaction wird stets nur in dem kernfreien Theil der Epithelzelle hervorgerufen. Der Kern bleibt in allen Fällen tiefblau gefärbt. Er erscheint also als bei der Sekretion nicht betheiligt — womit die Angaben von van Gehuchten*), der bei seinen Untersuchungen über die secretorische Function der Epithelien des Mitteldarms eines Insekts, der Ptychoptera contaminata, auch die Kerne ganz unbeteiligt fand, eine Bestätigung erfahren. Wenig prägnant zeigt sie sich in den Zellen, welche ausserhalb der Drüsen liegen, deutlich in den Drüsen selbst, am schärfsten auf dem Drüsengrunde. Wir sind sonach berechtigt festzustellen, dass der Cervicalschleim als ein Product der gesammten Schleimhaut aufzufassen ist.

*) Le Mécanisme de la Sécretion, Communication faite au Congrès international de médicine tenu à Berlin. Anat. Anzeiger, 1891. Heft 1.

Sämmtliche Epithelzellen haben secretorische Function. Weniger die Zellen ausserhalb der Drüseneinstülpungen, mehr die in den Drüsen selbst, und hier wieder am meisten die im Drüsenfundus. Der Schleim wird ins Drüsenlumen ausgestossen und bedingt dadurch, dass er sich in dem sackförmigen Drüsengrunde am reichlichsten ansammelt, die bereits oben erwähnte besonders prägnant hervortretende Färbung.

Die vorangegangenen histologischen Untersuchungen hatten ergeben, dass Becherzellen nur in ganz wenigen Fällen, beim Thiere noch mehr als beim Menschen, aufzufinden waren. Auch mit der Färbung durch Thionin gelang es nicht, eine grössere Anzahl zu Gesicht zu bekommen. Sonach muss angenommen werden, dass Becherzellen bei der Absonderung des Cervicalsecretes höchstens nur eine untergeordnete Rolle spielen. Wären sie auch nur in etwas erheblicher Zahl vorhanden, so hätte es gelingen müssen, sie durch Thionin-Färbung darzustellen, zumal Hoyer gefunden hat, dass der Inhalt der Theca von Becherzellen und auch das nach aussen entleerte Secret derselben, die charakteristische Eigenschaften des Mucins besonders in ihrem Verhalten gegenüber der Tinctionsfähigkeit durch Thionin zeigen.

Die beifolgende Tafel zeigt zwei mit Thionin gefärbte Schnitte durch den Cervicalcanal eines etwa 13jährigen Mädchens — A bei schwacher, B bei starker Vergrößerung.

Zum Schlusse erlaube ich mir meinem verehrten Lehrer Herrn **Hofrath Prof. Dr. Kehrer** für die Anregung zu dieser Arbeit und Herrn **Prof. Dr. Weigert** für die freundliche Unterstützung bei Anfertigung derselben meinen besten Dank auszusprechen.

A

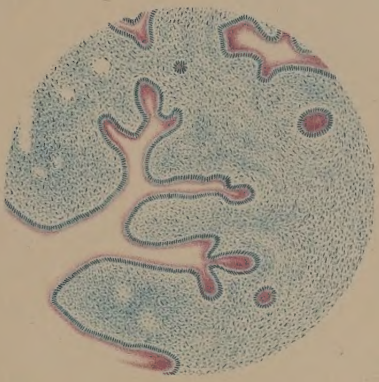

B

Lith. Anst. v. Werner & Winter, Frankfurt a/M.